Vascularites:
Système nerveux central et vascularites systémiques

SIBON Igor
Unité neuro-vasculaire
Pôle de Neurosciences Cliniques
CHU Bordeaux

28 Juin 2012

Généralités

- Des pathologies rares…souvent évoquées…rarement diagnostiquées.
  - Ex: Incidence des angéites primitives du SNC : 2,4 cas par 1.000.000/an
- Atteintes rares du SN (>20%); rare…moins de 1% des étiologies des AVC.
- Atteintes du SNP plus fréquentes que SNC? (sous-estimation des troubles cognitifs).
- Importance équivalente des manifestations neurologiques et psychiatriques.

Alba et al., 2011; Salvarani et al; 2007

Définitions

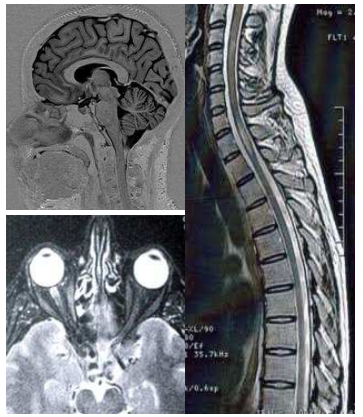

- Le système nerveux central…
- Les vascularites

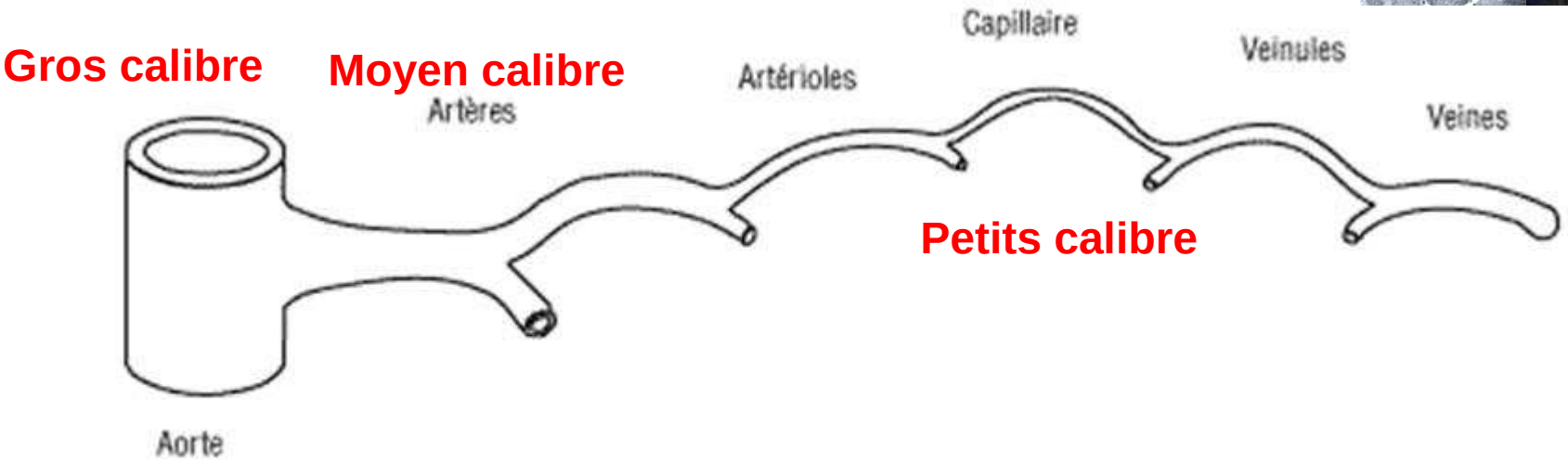

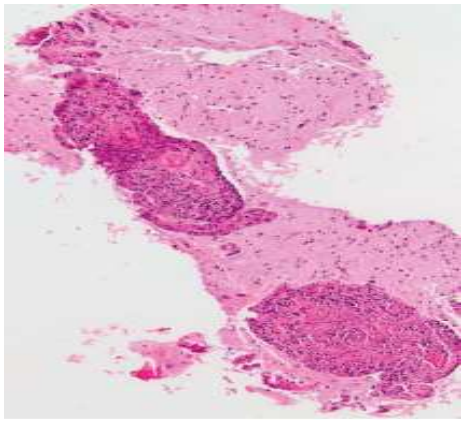

Nécrosante

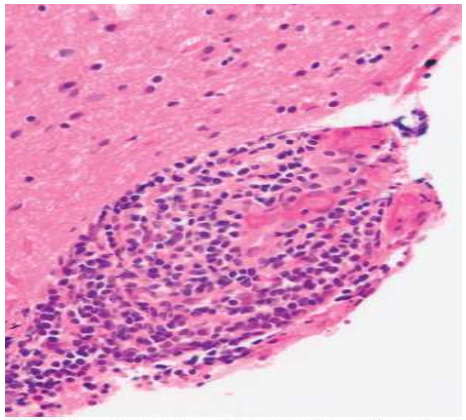

Lymphocytique

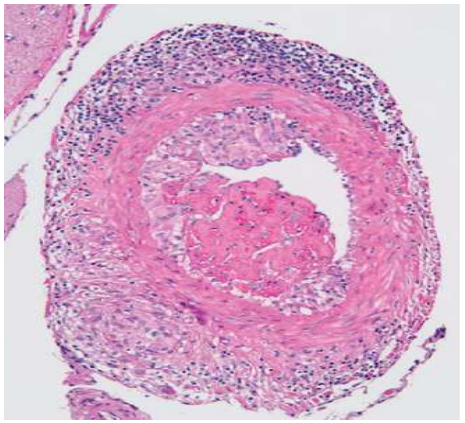

Granulomateuse

Les vascularites primitives

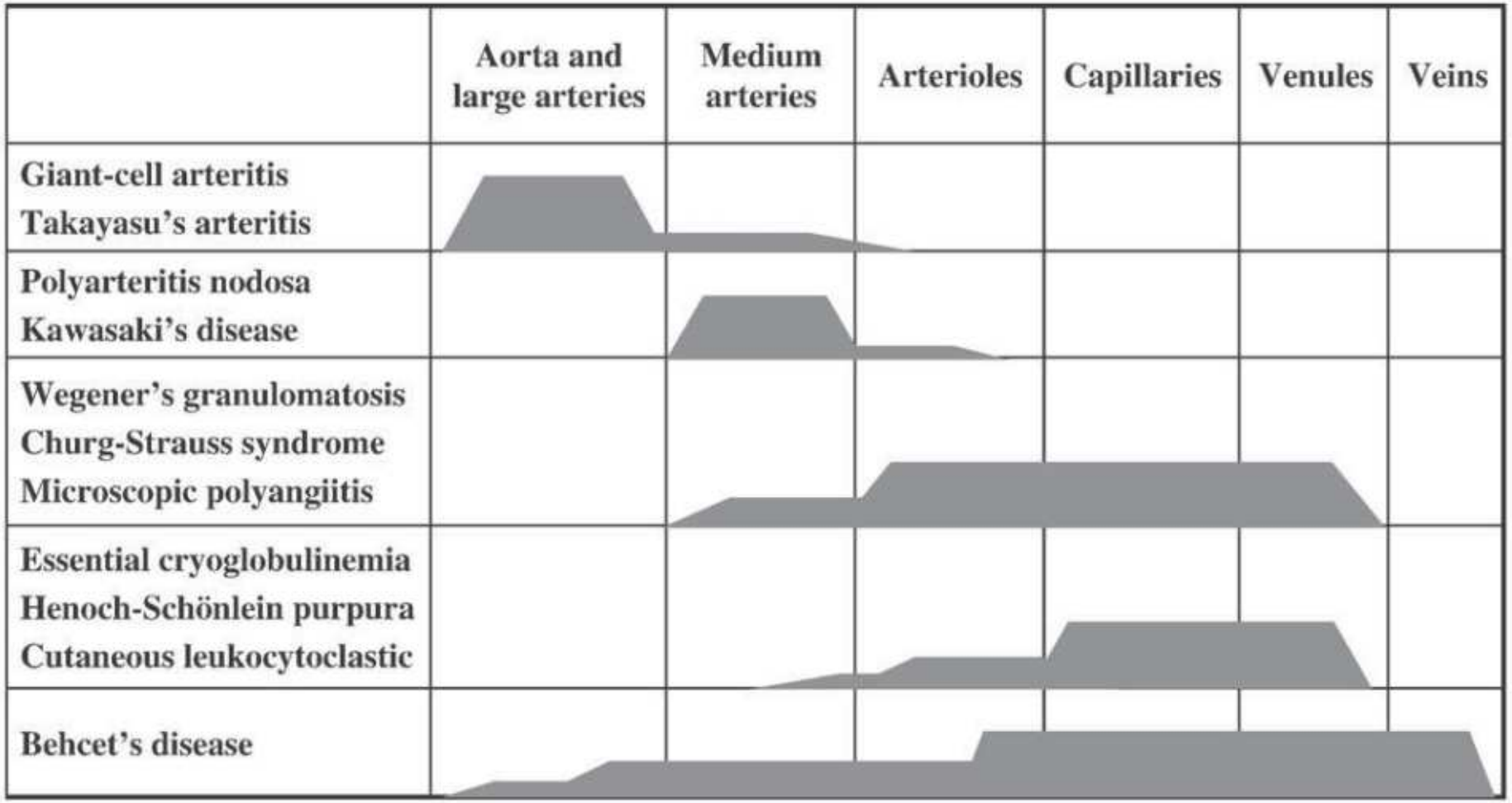

Et plus rarement:
Syndrome de Cogan, Syndrome de Goodpasture, Vascularites primitives du SNC…

Vascularites systémiques secondaires…aux maladies de système

- Syndrome des antiphospholipides
- Lupus erythémateux disséminé
- Syndrome de Goujerot-Sjogren
- Polyarthrite rhumatoïde
- Dermato-polymyosites
- Sclérodermie
- MICI
- Maladie Coeliaque
- Sarcoïdose
- Histiocytoses
- Maladie de Degos

Vascularites systémiques secondaires…aux maladies infectieuses

- **Bactérienne**
  - Méningites purulentes
  - Tuberculose
  - Brucellose
  - Lyme
  - Syphilis
  - Ricketsioses
  - Bartonellose
  - Endocardites

- **Virus**
  - VZV*
    - Sujets âgés
    - Atteintes focales +++ (ACM, unilatérale)
    - LCR: PCR + ou Ac LCR>Ac Serum
  - HIV et infections opportunistes
  - Hépatite C

***Panel:* Major features of the VZV vasculopathies**

- Unifocal or multifocal
- Deep-seated infarction more common than superficial infarction
- White matter more commonly affected than grey matter
- Grey–white matter junctions commonly affected
- Involvement of large or small arteries, but more commonly both
- Rash not required for diagnosis
- CSF pleocytosis can include increased red blood cells
- CSF pleocytosis absent in a third of cases
- Detection of VZV antibody superior to that of VZV DNA for diagnosis
- Can cause spinal-cord infarction
- Can cause aneurysm
- Might present with subarachnoid haemorrhage
- Might present with cerebral haemorrhage
- Might present with carotid dissection
- Might cause peripheral arterial disease
- All of the above can occur in children or adults after varicella infection

CSF=cerebrospinal fluid. VZV=varicella zoster virus.

**Gilden et al., Lancet neurol, 2009*

Vascularites systémiques secondaires…autres…

- Toxiques (héroïne, cocaïne, cannabis)
- Médicamenteuses
- Néoplasiques Lymphomes hodgkiniens et non Hodgkinien
  - Lymphome angiocentrique endovasculaire
  - Syndrome myélodysplasiques
  - Leucémie à tricholeucocytes
  - Vascularites paranéoplasiques

Table 1. *Medications associated with drug-induced vasculitis*

Antibiotics
Cephotaxime
Minocycline
Anti-thyroid drugs
Benzylthiouracil
Carbimazole
Methimazole
Prophythiouracil
Anti-tumour necrosis factor-α agents
Adalimumab
Etanercept
Infliximab
Psychoactive agents
Clozapine
Thioridazine
Miscellaneous drugs
Allopurinol
D-Penicillamine
Hydralazine
Levamisole
Phenytoin
Sulfasalazine

Radic et al., 2012; Oostvogels et al., 2007;

Physiopathologie

- **Mécanismes directs**
  - **Lésions vasculaires**
    - **Mécanismes multiples et complexes**
      - Interactions leucocytes – cellules endothéliales
      - Dépôts d'immuns-complexes
      - Anticorps dirigés contre les cellules endothéliales
    - **Conséquences de l'inflammation**
      - Prolifération intimale = sténoses
      - Destructuration de la matrice extracellulaire = anévrysmes
      - Modification du tonus vasculaire et de la vasoréactivité
      - Effet procoagulant (IL-1 / TNF)

} Ischémies Aigues/Chroniques Hémorragies

  - **Lésions inflammatoires du SNC (parenchyme et méninges)**
    - **Réponse auto-immune directe contre Ag du SNC**
    - **Augmentation de l'exposition antigénique par altération de la BHE**

- **Mécanismes indirects**
  - **Maladies systémiques**
  - **Iatrogénie**
  - **Infections…**

Moore et al; 1998

Quelques questions…

- Quelles manifestations cliniques évocatrices ?
- Quelles pathologies rechercher ?
- Comment étayer le diagnostic ?
- Quels diagnostics différentiels ?

Quelles manifestations cliniques évocatrices ?

Quelles manifestations cliniques ?
(Ex: Angéite primitives du SNC n = 101)

Céphalées	**64**		Tr vision unilat.	1
Tr cognitifs	**50**		Œdème papill.	5
Hémiparésie	**44**		Hémorr. Intracr.	8
AVC constitué	**40**		Amnésie	9
Aphasie	28		Para/quadriparésie	7
AIT	**28**		Extrapyramidal	1
Ataxie	19		**Nausées/vomiss.**	**25**
Crise	**16**		Vertiges/déséquil.	9
Sympt. Visuel	**42**		Dysarthrie	15
Amputation CV	21		Tr sensitifs unilat.	13
Diplopie	16			
Baisse AV	11			

Polymorphisme clinique !!!

Salvarani et al; 2007

Manifestations cérébro-vasculaires:
Déficits focaux++

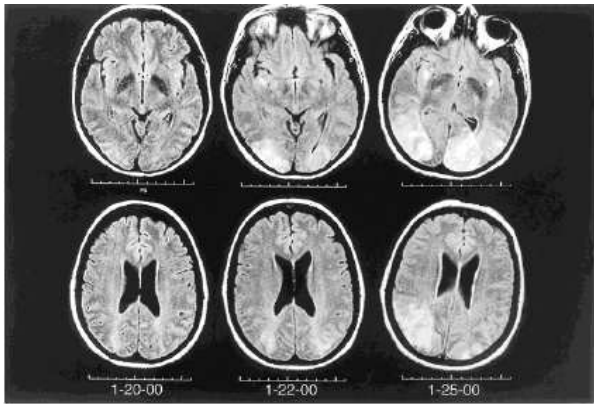

- AIT
- Infarctus cérébraux
- Syndrome de vasoconstriction réversible (Takayasu, Lupus)
- Leucoencéphalopathie postérieure régressive (Lupus)
- Hémorragies intracérébrales
- Hémorragies sous-arachnoïdiennes focales (Wegener, Lupus)
- Thrombophlébites cérébrales (Behcet)

Roggerone et al; 2008
Nabika et al; 2008

Céphalées

- Type varié
  - Pseudo-migraineux
  - Tension
- Ictale, subaigue ou chronique
- Conséquences de
  - Lésions cérébro-vasculaires (Infarctus, Hémorragies, TVC)
  - Méningo-encéphalite (**PAN**, Lupus)
  - Pachyméningites (**Wegener**, PAR, Sarcoïdose)

Altérations cognitives

- Prédominance des altérations des **fonctions exécutives**
- Souvent **négligées**
- **Conséquences de:**
  - Lésions cérébro-vasculaires aigues et chroniques
  - Méningo-encéphalite
  - Crises comitiales
  - Lésions démyélinisantes
  - Cause auto-immune ?

Manifestations diverses

- Manifestations psychiatriques (état délirant, dépression)
  - Prédominant en post-AVC
- Crises comitiales (partielles ++)
  - Post-AVC
  - Lésion démyélinisante
  - Encéphalite auto-immune ?
- Mouvements anormaux (Syndromes parkinsoniens, chorée…): rare ++
  - Post-AVC
  - Autre lésion focale des noyaux gris centraux
  - Origine immunologique (SAPL, Lupus)

Formes démyélinisantes

- Maladie de Behcet
- SAPL
- Lupus
- Syndrome de Sjogren
- Sclérodermie

Exceptionnelles au cours des vascularites primitives

Cikes, 2008

Formes pseudo-tumorales

- Localisation cérébrale =16% (plus grande fréquence = sein = 22%)
- Déficit progressif et HTIC
- Principales étiologies:
  - **Maladie de Wegener**
  - **Maladie de Horton**
  - **PAN**
  - Behcet
  - Sarcoïdose

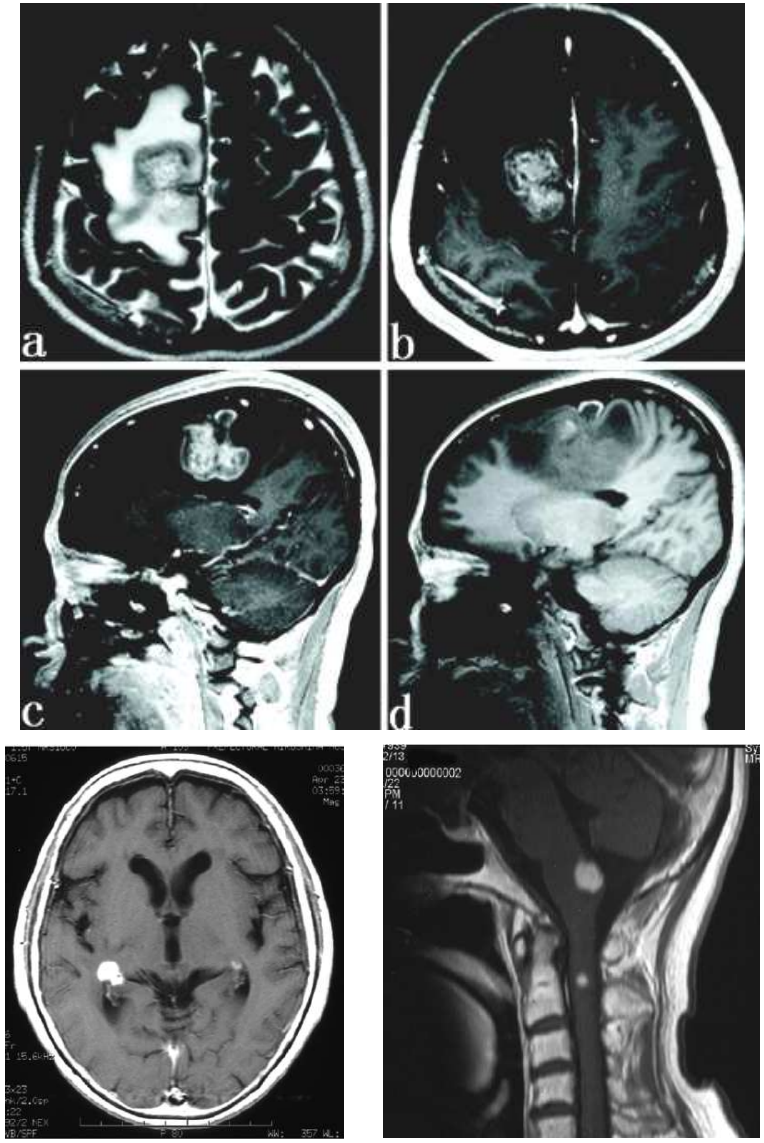

You et al., 2011

Formes médullaires

- Inaugurale, concomitante ou secondaire
- Rare, hétérogénéité de présentation
  - Myélopathie vasculaire ischémique/hémorragique
  - Myélopathie inflammatoire (myélite transverse aigue vs myélopathie partielle progressive)
- Anomalies du LCR fréquentes
- Anomalies parenchyme cérébral souvent sous-corticales
- Angiographie cérébrale souvent normale
- Atteinte des petites artères ?
- Etiologies prédominantes
  - **Vascularites primitives**
    - **Behcet**
    - **Wegener (aigue; très rare)**
    - **Churg et Strauss (très rare)**
  - Vascularites secondaires
    - Lupus érythémateux disséminé (aigue)
    - Gougerot-Sjögren (aigue)
    - Sarcoïdose (progressif).
    - Syndrome des antiphospholipides (rare)

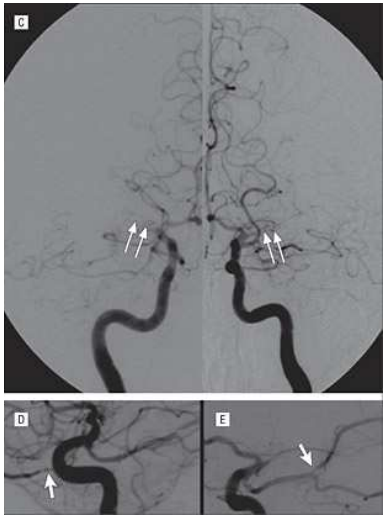

Manara et al; 2009
Salvarani et al; 2009

Manifestations neurologiques des principales vascularites systémiques

Maladie de Takayasu

- **Femme avant 40** ans…Asie et moyen orient
- Rare: 0.4/ millions
- Atteinte de **l'aorte** et de ses branches: « maladie des femmes sans pouls »
- **Histologie**: Panartérite granulomateuse inflammatoire

s1

- **Critères diagnostiques** (3/6):
  - Age inférieur à 40 ans,
  - Claudication des extrémités,
  - diminution pouls artère brachiale,
  - différence de TA >10mmHg entre les deux bras,
  - Souffle sous-clavier ou aortique,
  - artériographie anormale

Bolaman, 2011

Diapositive 20

s1 siboni; 26/06/2012

Maladie de Takayasu

(0.4/ millions)

- **90% des patients**
  - instabilité (93%) et Vertiges (64%) (vol sous-clavier) ++
  - Céphalées (88%)
  - Cécité ou Amaurose transitoire (63%)
  - Déficits neurologiques focaux…(43%)
- **Manifestations ischémiques ++ (50 % des patients)**
  - AIT ++
  - Infarctus cérébraux: pas de territoire privilégiés
- Faible corrélation entre extension des lésions vasculaires et manifestations neurologiques
- **Mécanismes ischémiques**
  - Microembols à partir de sténoses proximales
  - Accidents hémodynamiques sur sténoses proximales
  - Insuffisance aortique
  - Rares sténoses intracrâniennes
- **HIC**
  - Liée à des microanévrysmes
  - favorisées par HTA sur sténose artère rénale et pseudo-coarctation
- **LEPRE (association HTA/vascularite)**
- **Rétinopathie**
  - Hypoperfusion
  - Hypertension
  - Vascularite des petites artères

Maladie de Horton

- 20 à 30 pour 100000 après 50 ans

- **Critères diagnostics:** Probable si 3 critères ou plus
  - 1-Age supérieur à 50 ans au début des symptômes
  - 2-Céphalées inhabituelles
  - 3-Anomalies cliniques des artères temporales à type de douleurs provoquées par la palpation ou diminution du pouls temporal ou claudication de la mâchoire
  - 4-Augmentation de la VS supérieure à 50 à la 1ère heure
  - 5-Infiltrats de granulocytes ou de cellules mononucléées avec habituellement présence de cellules géantes dans la paroi artérielle

- **Atteinte prédominante**
  - sur les branches de la carotide externe (temporal, facial, occipital)
  - Sur les artères intra-orbitaires

Salvarini et al, 2008

Maladie de Horton

(20 à 30 pour 100000 après 50 ans)

- Céphalées
- Neuro-opthalmologiques (23/80)
  - NOIAA (81%) (et NOIPA) et infarctus rétiniens
  - Amorause fugace dans 30% des cas +++ (intervalle de 1 à 7j)
- AVC
  - 1 à 3% des patients (4/80)
  - Infarctus = 54%; HSA = 24%; HIC = 18%
  - IC = prédominance vertébro-basilaire (dissections; occlusions)
- Démence vasculaire
- Encéphalopathie aigue
- Neuro-otologiques (dysfonction vestibulaire (90%)
- Altérations paires crâniennes (I, III, VIII)
- Myélopathie cervicale

Salvarini et al, 2008

Syndrome de Cogan

- Rare vascularite systémique
- A tout âge…mais prédominance 20-40
- Critères diagnostiques:
  - **La forme typique :** Association dans un délai de moins de 2 ans de:
    - Manifestations cochléo-vestibulaires ressemblant à une maladie de Ménière et accompagnée d'une diminution progressive de l'audition conduisant à une surdité en 1 à 3 mois.
    - Manifestations ophtalmologiques: kératite interstitielle non syphilitique.
  - **La forme atypique :**
    - les manifestations cochléo-vestibulaires classiques sont associées à des manifestations ophtalmologiques différentes de la kératite interstitielle telles que des sclérites, des vascularites rétiniennes, des papillites… et/ou à des manifestations systémiques sévères de vascularite. Ces manifestations doivent survenir dans un délai maximal de 2 ans après les symptômes cochléo-vestibulaires.
    - les manifestations ophtalmologiques typiques sont associées à des symptômes cochléo-vestibulaires atypiques dans un délai maximal de 2 ans.
    - les manifestations ophtalmologiques et cochléo-vestibulaires typiques surviennent avec un intervalle de temps de plus de 2 ans.

Manifestations neurologiques

- Céphalées = 50 % des symptômes neurologiques.
- Infarctus cérébraux sans prédisposition à un territoire spécifique
  - Mécanismes = vascularite ou cardiopathie
- HSA focales
- Méningites
- Encéphalites
  - Crises comitiales
  - Altération de fonctions cognitives
- Myélopathies (vasculaires ou inflammatoires)

Examens complémentaires

- Pas de test diagnostique spécifique
- Association de données cliniques et exclusion de diagnostics différentiels sur la base de certains examens complémentaires
- Valeur des anticorps anti-HSP-70 ?
- PL souvent normale, quelques hyperprotéinorachies et pleiocytose
- IRM cérébrale aspécifique…quelques hypersignaux
- IRM labyrinthique ?
- Quelques descriptions d'hypermétabolisme aortique en TEP-18F-FDG

Pronostic

- Pronostic de l’aortite ++
- Evolution vers la surdité dans 60 %
- Bon pronostic ophtalmologique sous corticoïdes
- Complications neuro-vasculaires

Périartérite noueuse

(1/33000)

- Relation avec **hépatite B** ++…HIV, parvovirus B19
- Atteinte du **SNP chez 80%** des patients
- **Vascularite cérébrale chez 20%** des patients:
  - Atteinte focale ou plus diffuse
  - Rarement inaugurale, fréquent après 2-3 ans d'évolution
  - Uniquement 12% de formes avec atteinte isolée du SNC
  - Imagerie: petits infarctus corticaux et sous-corticaux périphériques
  - HIC dans 4% mais localisation identique à celle de l'HTA…effet indépendant ?
  - Attention risque de thrombus intracardiaque ++
- **Méningites aseptiques**

Diagnostic probable si 3 critères ou + (sensibilité = 82 %, spécificité : 87 %)

- Amaigrissement = 4 kg depuis le début de la maladie, sans cause diététique
- Livedo reticularis
- Orchite non infectieuse, non traumatique
- Myalgies, faiblesse musculaire ou douleurs des membres
- Mono-, multi- ou polynévrite
- Pression artérielle diastolique > 90 mm Hg
- Insuffisance rénale organique : urée > 0,40 g/l, créatinine > 15 mg/l sans cause obstructive
- Marqueurs sériques de l'infection par le virus de l'hépatite B (antigène ou anticorps)
- Anomalies de l'artériographie coeliomésentérique ou rénale : présence de sténoses artérielles ou d'anévrysmes n'étant pas d'origine athéromateuse ou en rapport avec une dysplasie fibromusculaire
- Infiltrats de granulocytes ou de cellules mononucléées dans la paroi de vaisseaux de petit et moyen calibre

Maladie de Kawasaki

- Atteinte de **l'enfant ++**
- **Critères diagnostics**
  - Fièvre durant 5 jours ou plus sans explication associée à 4 des signes suivants :
  - Conjonctivite bilatérale
  - Atteinte des muqueuses : fissurations labiales, pharynx érythémateux ou langue framboisée
  - Anomalie des extrêmités : érythème des paumes et plantes, oedèmes des mains et des pieds ou desquamation périphérique ou généralisée
  - Rash cutané, exanthème polymorphe
  - Adénopathies cervicales
- Possibilité **d'ischémie coronaire**
- **Atteinte du SNC:**
  - Léthargie, irritabilité
  - Méningite aseptique

Les vascularites des petites artères

- **A complexe immun:**
  - Cryoglobulinémie (IgG ou IgM monoclonale ou polyclonale)
    - Troubles cognitifs (22%)
    - Hypertension intracranienne et Hydrocéphalie: rare
    - IRM Hypersignaux T2 (72%); Atrophie (50%)
    - Altération des PES, PEV
    - Atteinte centrale moins fréquente que périphérique ++
  - Henoch-Shonlein:
    - Céphalées et troubles cognitifs = 71%
    - Crises comitiales = 54%
    - AVC = 14% (prédominance pariéto-occipitale)
- **A ANCA** (30% des patients avec troubles cognitifs et anomalies en imagerie):
  - Churg et Strauss (p-ANCA
  - Wegener (c-ANCA)
  - Micropolyangéite (Sy^{d} lacunaires et pachyméningites)

Cryoglobuline

- **IgG ou IgM** monoclonale ou polyclonale
- **Concomitant:**
  - D'une infection à HCV
  - D'une hémopathie maligne
- **Au niveau du SNC**
  - Troubles cognitifs (22%)
  - Hypertension intracranienne et Hydrocéphalie: rare
  - IRM Hypersignaux T2 (72%); Atrophie (50%)
  - Altération des PES, PEV
  - Atteinte centrale moins fréquente que périphérique ++
- **Lésions associées:** cutanées (purpura), oligoarthrite, glomérulonéphrite.

Henoch-Shonlein

- Patients jeunes
- Lésions purpuriques ++
- Manifestations neurologiques
  - Céphalées et troubles cognitifs = 71%
  - Crises comitiales = 54%
  - AVC = 14% (prédominance pariéto-occipitale)

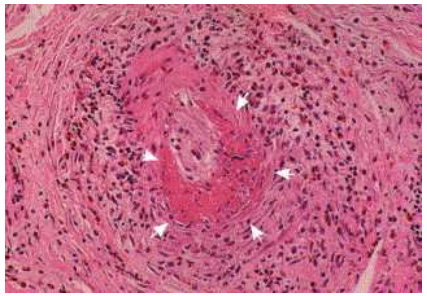

Syndrome de Churg et Strauss

- Vascularite nécrosante et granulomateuse des artères de petit et moyen calibre
- Asthme et hyper éosinophilie
- Survenue des complications neurologiques dans un second temps
- Atteinte du SNP la plus fréquente = Mononeuropathie multiple
- **Atteinte du SNC**
  - AVC ++ (ischémiques ou hémorragiques) 20% dans les séries les plus pessimistes
  - Déficit focal, céphalées, troubles cognitifs, crises comitiales
  - Neuropathie optique rare
  - Pachyméningites rares

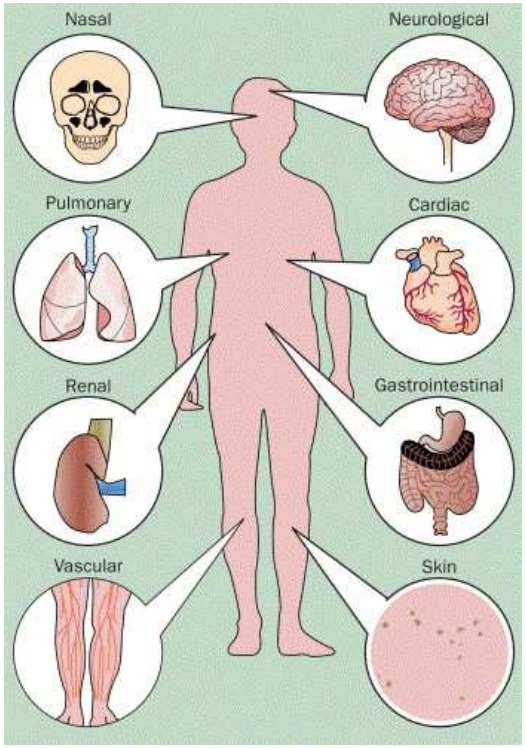

Noth et al, 2003

Panel 1: **Definitions of Churg-Strauss syndrome**

Churg and Strauss (1951)[13]
Pathological material obtained at autopsy
(1) History of asthma
(2) Tissue eosinophila
(3) Systemic vasculitis
(4) Extravascular granulomas
(5) Fibrinoid necrosis of connective tissue

Lanham and colleagues (1984)[6]
Clinical findings with or without pathological material
(1) Asthma
(2) Eosinophila $>1{\cdot}5\times10^9$/L
(3) Evidence of vasculitis that involves at least two organs

American College of Rheumatology (1990)[15]
Clinical findings with or without pathological material; diagnosis probable when four of the six criteria are present
(1) Asthma
(2) Eosinophilia >10%
(3) Neuropathy, mononeuropathy, or polyneuropathy
(4) Pulmonary infiltrates
(5) Paranasal sinus abnormality
(6) Extravascular eosinophil infiltration on biopsy findings

Chapel Hill Consensus Conference (1994)[10]
Pathological and clinical findings
Eosinophil-rich and granulomatous inflammation involving the respiratory tract and necrotising vasculitis affecting small-to-medium-size vessels and associated with asthma and eosinophilia

Reprinted with permission, from *J Allergy Clin Immunol* 2001; **108**: S1–19.

Granulomatose de Wegener

(3/100000)

- Vascularite nécrosante systémique des petites artères, capillaires et veinules post-capillaires
- Rare:
- Atteinte des voies aériennes supérieures et inférieures
- 25 à 30% des patients avec des manifestations neurologiques
  - Atteinte prédominante du SNP (mononeuropathie multiple chez 15% des patients)
  - Vascularite cérébrale (4%)
    - Infarctus (moelle, cerveau), Crises comitiales, syndrome démentiel
  - Syndrome de masse
    - Intracérébral: syndrome déficitaire, HTIC…
    - Locorégional:
      - neuropathie optique
      - Syndrome de Tolosa-Hunt
      - Atteinte cochléo-vestibuaire
  - Pachyménigites chroniques (céphalées, méningisme)
  - Hypopituitarisme

Holle et al, 2011

Diagnostic probable si 2 critères ou +
(sensibilité = 88,2 %, spécificité = 92 %)

- Inflammation nasale ou buccale : ulcérations buccales douloureuses ou non, ou écoulement nasal purulent ou sanglant
- Anomalies radiographiques pulmonaires à type de nodules fixes, d'infiltrats ou d'images excavées
- Anomalies du sédiment urinaire : microhématurie (> 5 hématies/champ) ou cylindres hématiques
- Inflammation granulomateuse histologique dans la paroi d'une artère ou péri, voire extra-vasculaire (artère de moyen calibre ou artériole)

Wegener en image…

- Epaississement pachyméninges
- Infarctus cérébraux
- Lésions nodulaires intraparenchymateuses
- Atteintes de l’axe hypothalamo-hypophysaire
- Artériographie souvent négative

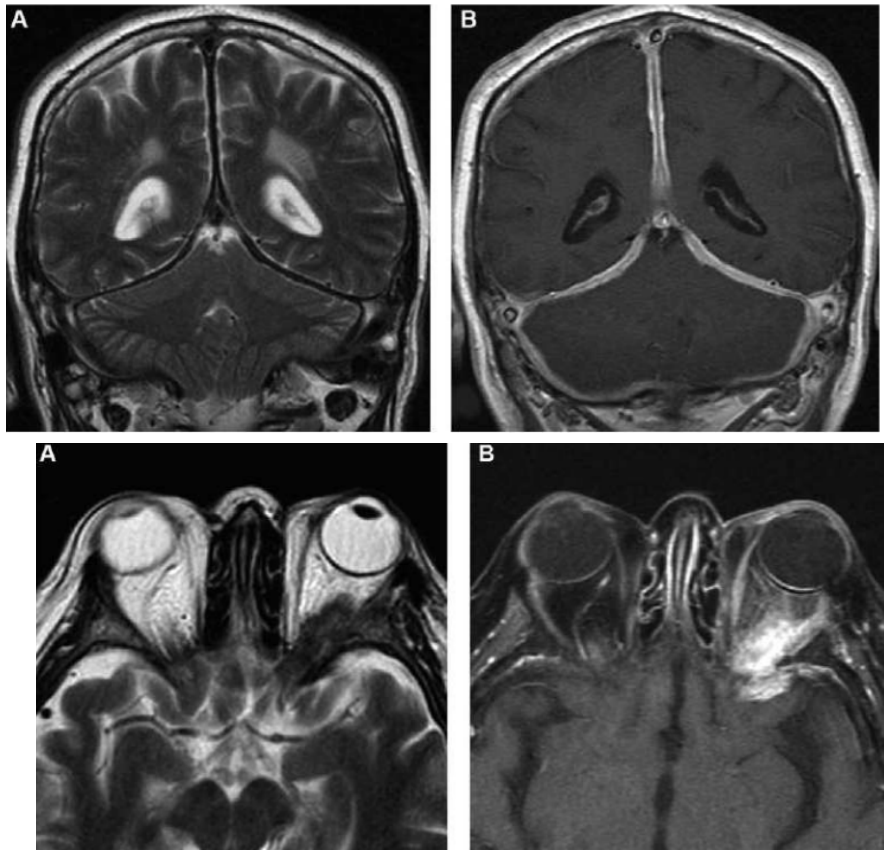

Micropolyangéite

- Atteinte pulmonaire fréquente: alvéolite hémorragique
- Très rares cas d’atteinte du SNC
  - Syndrome lacunaire
  - Pachyméningite

Syndrome de Goodpasture

- Glomérulonéphrite
- Hémorragies pulmonaires
- Vascularite du SNC
- Leucoencéphalite hémorragique
- Anticorps anti-GBM

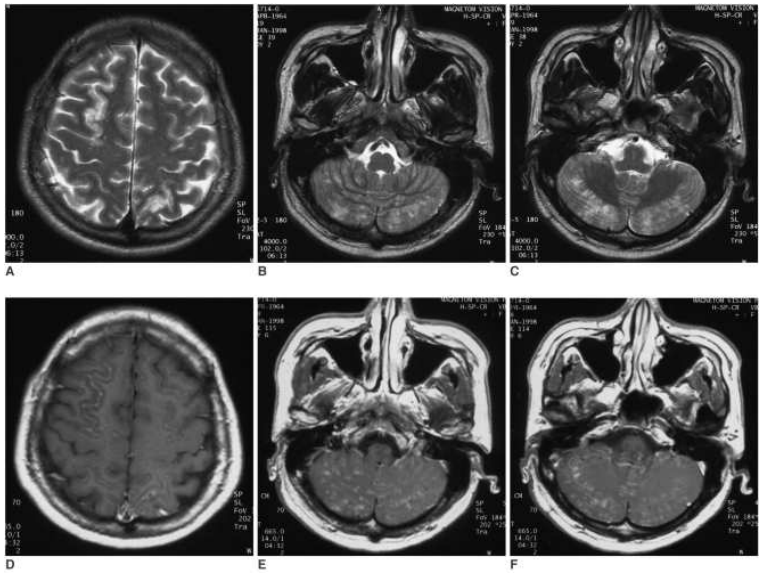

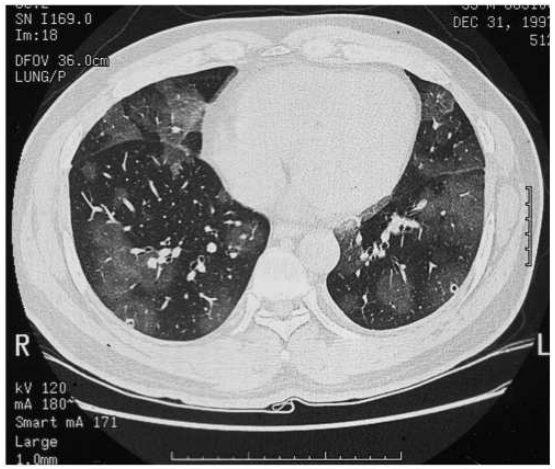

Kim et al; 2007

Syndrome des anticorps antiphospholipides

- Les différents anticorps:
  - Anticardiolipine
  - Anticoagulant circulant lupique
  - Anti-b2-GP1
  - Et les autres….

- Multiples causes d'élévation transitoire:
  - Infection (HBC, HIV, CMV, VZV, EBV, adenovirus, parvovirus, syphilis)
  - Médicaments (contraceptifs oraux, quinine, procainamide, anti-TNFα)

- Recherche faussée en cas de traitement héparinique (faux positifs).

- Une recherche standardisée (ELISA) mais des variations en fonction des laboratoires

Définition

- **Critères cliniques:**
  - Thromboses
    - Un ou plusieurs épisodes de **thrombose artérielle, veineuse ou capillaire** de tout tissu ou organe.
    - La thrombose doit avoir été objectivée par des critères valides.
    - Pour les résultats histopathologiques, la thrombose doit exister en l'absence d'inflammation significative du vaisseau thrombosé.
  - Pathologie obstétricale
    - Une ou plusieurs **mort(s) fœtale(s)** d'un fœtus morphologiquement normal **après 10 semaines** de gestation, documenté par échographie ou examen direct du fœtus,
    - ou, une ou plusieurs **naissance(s) prématurée(s)** d'un nouveau-né morphologiquement normal **avant 34 semaines** de gestation en rapport avec : une éclampsie, une pré-éclampsie sévère ou une insuffisance placentaire documentée,
    - ou, au moins **trois avortements spontanés consécutifs inexpliqués avant 10 semaines** de gestation, après exclusion d'une anomalie anatomique ou hormonale maternelle et d'une anomalie chromosomique maternelle et paternelle

- **Critères biologiques: 2 prélèvements distants de 12 semaines**
  - Présence dans le plasma d'un **Anticoagulant Lupique** (AL),
  - **Anticorps Anti Cardiolipine (ACL) de type IgG et/ou IgM** dans le sérum ou le plasma, présent à titre moyen ou fort (> 99ème percentile ou > 40 GPL ou MPL mais cette valeur varie selon le kit de dosage utilisé),
  - **Anticorps Anti-β2 glycoprotéine-1 (Aß2-GP1) de type IgG et/ou IgM** dans le sérum ou le plasma, présent à titre moyen ou fort (> 99ème percentile),.

Pathologies associées au SAPL

Pathologies	%
SAPL primitif	53.1
Lupus systémique	36.2
Lupus like	5
Gougerot Sjogren primitif	2.2
Polyarthrite Rhumatoide	1.8
Sclérodermie	0.7
Vascularite systémique	0.7
Dermatomyosite	0.5

SAPL

• **MANIFESTATIONS CEREBRO-VASCULAIRES**		**38,5%**
Infarctus	*19,80%*	
AIT	*11,10%*	
Cécité monoculaire transitoire	*5,4%*	
Occlusion de l'artère centrale rétinienne	*1,5%*	
Thrombophlébite cérébrale	*0,7%*	
• **CEPHALEES**		**20,20%**
Migraine		
• **EPILEPSIE**		**7%**
• **TROUBLES COGNITIFS**		**2,50%**
• **MOUVEMENTS ANORMAUX**		
Chorée	*1, 7%*	
Ataxie cérébelleuse	*0,7%*	
Syndrome parkinsonien	*inconnue*	
• **MYELITE TRANSVERSE**		**0,7%**
• **NEUROPATHIE PERPHERIQUES**		**Rare**
• **PSEUDO-AFFECTION INFLAMMATOIRE du SNC**		**Inconnue**

Mécanismes des AVC au cours du SAPL

- **Etat prothrombotique**
  - Souvent associé à des facteurs de risque vasculaire (facteur précipitant)
  - Syndromes Micro-vasculaires et Microangiopathiques associés aux AcAPL
- **Athérosclérose précoce**
- **Vascularite extra et/ou intracranienne**
- **Cardiopathie emboligène**
  - Endocardite de Libmann-Sachs
  - Valvulopathie (1/3 des patients)
  - Myocardiopathie ischémique

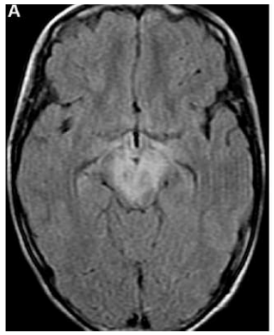

Maladie de Behcet

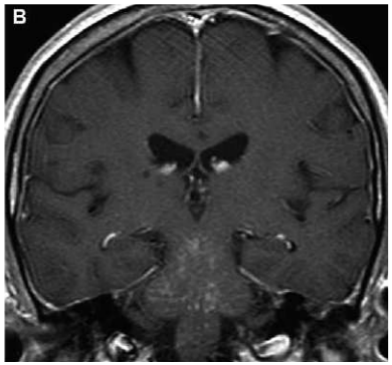

- Atteinte des veines et artères de toutes tailles
- Atteintes neurologiques dans 2,5 à 65% des cas…
- Atteinte souvent secondaire après manifestations cutanéo-muqueuses et articulaires
- Tronc cérébral (51%) > Moelle et hémisphères cérébraux (15%)
- Hétérogénéité clinique
  - Céphalées (pachyméningites et TVC),
  - Atteinte des paires crâniennes et voies longues,manifestations neuro-ophtalmologiques et neuro-otologiques.
  - 30% des patients avec thrombose veineuse
  - Manifestations artérielles (IC et HIC) plus rares
  - Troubles cognitifs chez 46 % des patients (troubles mnésiques ++)
- Handicap lourd à 10 ans (50% sévèrement handicapés)

Angéite primitive du SNC
Critères usuels
Calabrese (1988):

- (1) Histoire récente ou présence d'un déficit neurologique ou psychiatrique acquis inexpliqué par une autre étiologie
- (2) Existence d'une vascularite du SNC sur une biopsie et/ou Angiographie des artères cérébrales avec modifications caractéristiques d'une vascularite
- (3) Absence de vascularite systémique

Encore source d'incertitudes +++

Salvarini et al; 2012

Comment étayer le diagnostic?

- **Evaluation clinique**

- **Explorations biologiques**
  - Spécifique (anticorps)
  - Non spécifiques (atteintes d'organe; ex: rein)
  - La ponction lombaire

- **Confirmer la vascularite**
  - L'imagerie
  - L'histologie

Analyse du LCR

Findings	All Patients[a] (N = 75)	Patients Diagnosed by Biopsy (n = 27)	Patients Diagnosed by Angiography (n = 48)
Median leukocyte count (range), cell/ml	5 (0–535)	17 (0–535)	4 (1–373)
Leukocyte count > 5 cells/ml, number of patients/total	36/73 (49.3%)	19/27 (70.4%)	17/46 (37.0%)
Median total protein concentration (range), mg/dl	72 (15–1,034)	98 (44–1,034)	54 (15–166)
Total protein concentration > 45 mg/dl, number of patients/total	53/73 (72.6%)	26/27 (96.3%)	27/46 (58.7%)
Median red blood cell count (range), cells/ml	6 (0–10,000)	12 (0–2,277)	4.5 (0–10,000)
Red blood cell count > 0/ml, number of patients/total	55/70 (78.6%)	20/26 (76.9%)	35/44 (79.5%)
Increased total protein concentration, leukocyte count, or red blood cell count, number of patients/total	66/74 (89.2%)	26/27 (96.3%)	40/47 (85.1%)

Anormale dans près de 2/3 des cas

Anomalies plus fréquentes si diagnostic histologique

Salvarani et al; 2007

ORIGINAL CONTRIBUTION

Evidence of Intrathecal Immunoglobulin Synthesis in Stroke

A Cohort Study

Harald Prüss, MD; Deetje Iggena, MD; Tina Baldinger, PhD; Vincent Prinz, MD; Andreas Meisel, MD; Matthias Endres, MD; Ulrich Dirnagl, MD; Jan M. Schwab, MD, PhD

Background: Immune mechanisms are included in stroke pathophysiologic factors, but the frequency and role of intrathecal antibodies is unclear and diagnostic tests are not routinely performed on cerebrospinal fluid (CSF).

Objective: To determine the frequency of intrathecal immunoglobulin synthesis in a well-characterized cohort of patients who experienced "noninflammatory" acute stroke.

Design: Retrospective cohort study.

Setting: University hospital neurology department.

Patients: Patients (n=318) with stroke who were undergoing lumbar puncture during diagnostic workup and 79 control patients.

Results: Cerebrospinal fluid–specific immunoglobulin (IgG, IgM, and IgA) synthesis was significantly ($P<.001$) more frequent after stroke (24.8%) compared with the incidence in age- and sex-matched controls (2.5%). Furthermore, 31.3% of stroke patients demonstrated blood-brain barrier dysfunction and 18.1% displayed pleocytosis.

Conclusion: The strong association between CSF-specific immunoglobulin synthesis and stroke suggests a role in the development of cerebral ischemia and might constitute an immunologically defined stroke subgroup.

Arch Neurol. 2012;69(6):714-717. Published online February 27, 2012. doi:10.1001/archneurol.2011.3252

Table. Characteristics of Patients With Ischemic Stroke

Characteristic[a]	%		*P* Value[b]
	Intrathecal Immunoglobulin Synthesis	No Intrathecal Immunoglobulin Synthesis	
Age, mean (SD), y	58.1 (14.9)	57.6 (16.0)	.22
Sex			
Male	55.7	47.7	.24
Female	44.3	52.3	.24
Pleocytosis, ≥5 WBC/μL	21.5	17.1	.40
BBB dysfunction	39.2	28.6	.28
Territorial infarction	87.3	80.9	.64
Lacunar infarction	7.6	5.8	.59
Lymphocytes, mean (SD), %	68.2 (27.9)	64.4 (22.7)	.47
Macrophages, mean (SD), %	13.4 (8.8)	21.3 (14.9)	.01
Neutrophils, mean (SD), %	15.9 (29.4)	11.7 (22.0)	.42
History of tumor	7.3	13.2	.23
History of rheumatoid diseases (eg, SLE, APS, Sjögren syndrome)	9.8	9.6	>.99
Systemic infection (eg, sinusitis, urinary tract infection, gastritis)	9.8	10.1	>.99

Imagerie parenchymateuse

IRM > Scanner +++

T1, Flair, Diffusion, ADC, T2*, T1-gado

Infarctus cérébraux

- **Infarctus cérébraux**
  - Age différents
  - Multiples,
  - Bilatéraux,
  - Sus et sous-tentoriels,
  - Cortex et substance blanche profonde,
  - Avec ou sans prise de contraste

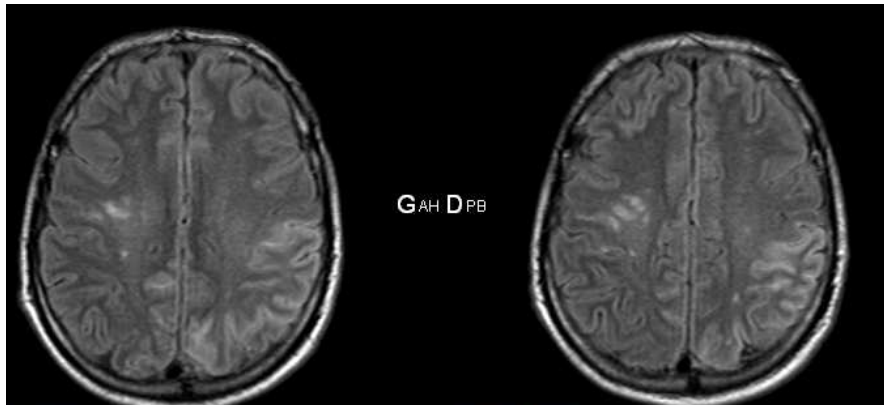

Singh et al; 2003

- **Place de la diffusion**
  - Infarctus cérébraux avec abaissement ADC
  - Infarctus cérébraux avec diffusion normale
  - Stroke-like avec augmentation ADC

White et al; 2007

Autres anomalies ?

- Hypersignaux flair des sillons

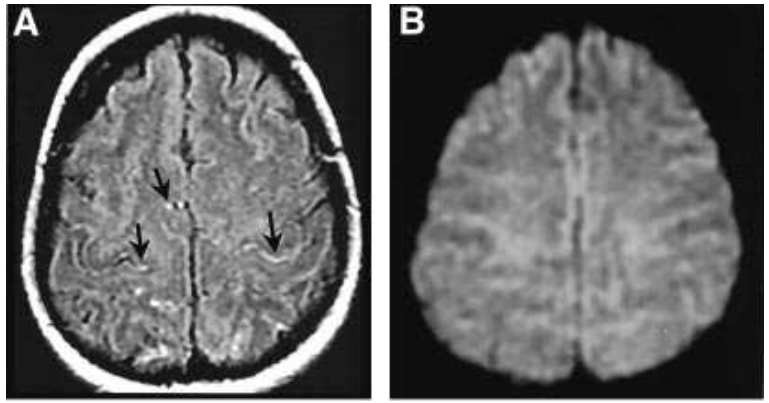

Iancu-Gontard et al; 2003

- Hémorragies intracérébrales
  - Macroscopiques
  - Microbleeds
- Hémorragies sous-arachnoidiennes
- Leucoencéphalopathie
- Réhaussement méningé

Imagerie non spécifique !!!

Kuker et al; 2007

Et la substance blanche d'apparence normale ?

- Description de cas avec IRM normale et artériographie anormale *…(Wasserman et al; 2001)*

- Hypothèse d'anomalies microstructurales diffuses

- Anomalies de la diffusion
  - Augmentation des valeurs d'ADC dans
    - Substance blanche (antérieure et centrale)
    - Thalamus
    - Bras postérieur de la capsule interne
  - Mécanisme indéterminé
    - Œdème vasogénique, démyélinisation, gliose, hémorragies, ischémies
  - Pas de données sur la corrélation avec le profil évolutif

White et al 2007
Emmer et al; 2008

- Transfert de Magnétisation
  - Diminué dans le parenchyme normal
  - Corrélé aux troubles cognitifs

Lee et al; 2003

Anomalies de perfusion

- Peu de données
- Pas de technique validée dans cette indication
- Identification de défects de perfusion en l'absence de lésion parenchymateuse

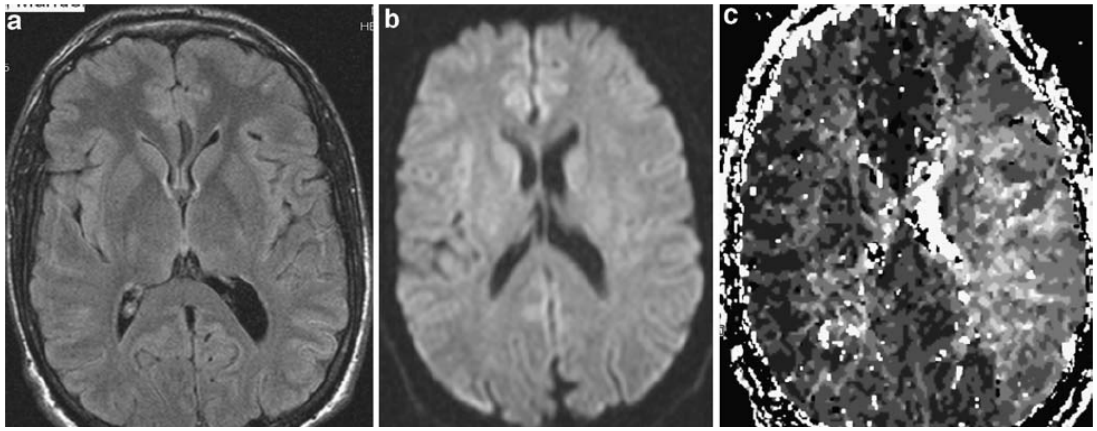

•Evaluation de la réserve hémodynamique ?

Kuker et al; 2007

Quelles corrélations cliniques ?

	Cognitive function				
Cortex	Intellectual	Executive	Calculation	Instrumental	Memories*
Right					
Frontal	NS	0.54	NS	NS	NS
Parietal	NS	NS	NS	NS	NS
Temporal	NS	NS	NS	NS	NS
Hippocampal	NS	0.48	NS	NS	NS
Cingulate	NS	0.54	NS	NS	NS
Left					
Frontal	NS	0.56	NS	0.45	NS
Parietal	0.46	0.57	NS	NS	NS
Temporal	NS	0.72	NS	NS	NS
Hippocampal	NS	NS	NS	NS	NS
Cingulate	NS	0.54	NS	NS	NS

Troubles cognitifs et altérations de la perfusion au cours du syndrome de Goujerot

Le Guern et al; 2009

Imagerie artérielle

Echo-doppler TSA et intracrânien

Angio-IRM > Angio-TDM ?

Angiographie conventionnelle

Imagerie moléculaire (FDG)

Echo-doppler TSA + Trans-crânien

- Carotide et artères sous-clavières
  - Œdème pariétal +++ (signe du Halo)
  - Aspect régulier et sans calcifications (différent athérosclérose).
  - Takayasu +++





- Artères temporales
  - Œdème: halo autour de la lumière artérielle
  - Sténoses: vitesse et turbulence
  - Occlusion
  - Horton (ACG)
    - Sensibilité de 87% et spécificité de 96% comparé au diagnostic clinique *(Karassa et al, 2005)*
  - Wegener, PAR et PPR
    - PPR: ACG démontrée chez 7 % des patients

- Sténoses intracrâniennes

Blockmans et al; 2009

Angio-IRM :

- Les progrès de la technique…
  - IRM haute résolution: T1-gado + saturation des graisses + 3T…
  - Epaississement pariétal et Prise de contraste
  - Sensibilité 80 %, spécificité 97 %

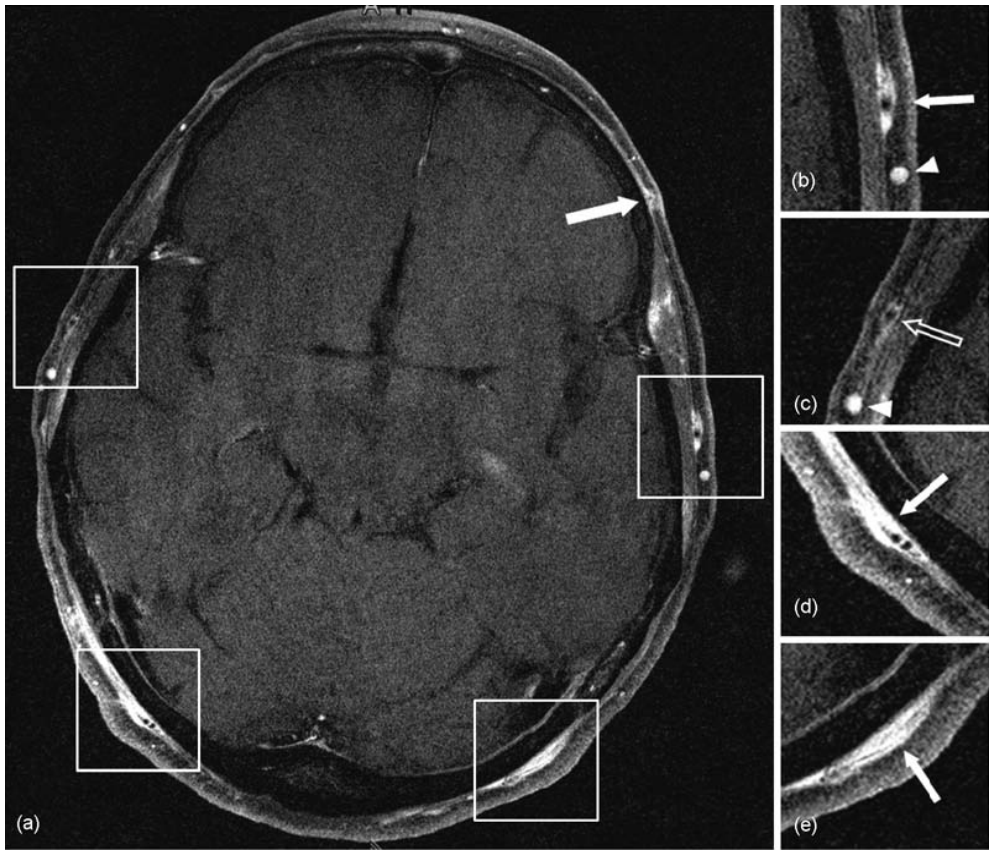

Bley et al; 2005

Angio-IRM

- 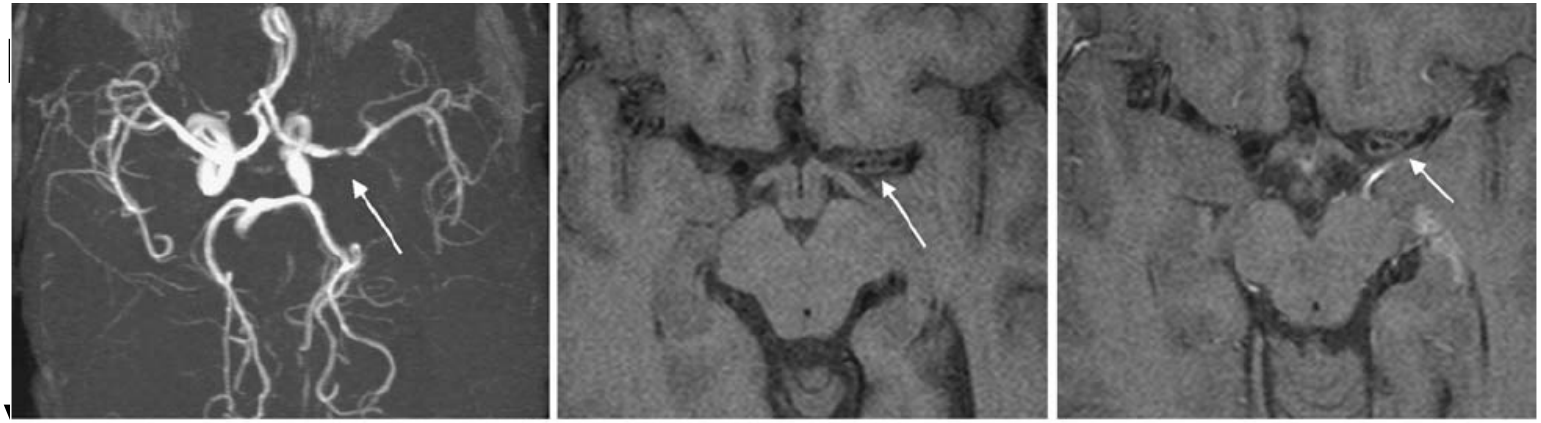
- 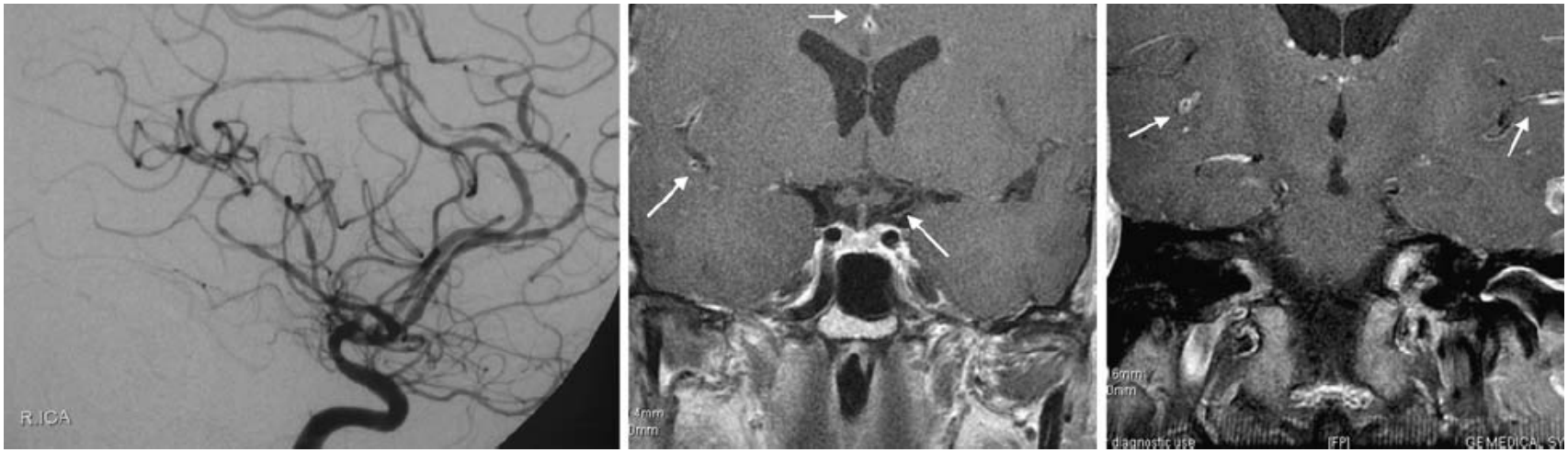

Kuker et al; 2008

Place de la TEP

- Traceur: 18F-FDG
- Visualisation de l'hypermétabolisme cellulaire…donc de l'inflammation.
- Possibilité de visualiser des vaisseaux inflammatoires de diamètre supérieur à 4 mm…donc pas les artères temporales.
- Signe fort de vascularite des gros troncs
- Positif chez 83 % des patients avec ACG
- Intérêt dans le Takayasu avant anomalies angiographiques ?
- Persistance malgré traitement:
  - témoin d'un remodelage vasculaire ?
  - Problème du suivi…

Blockmans et al; 2009

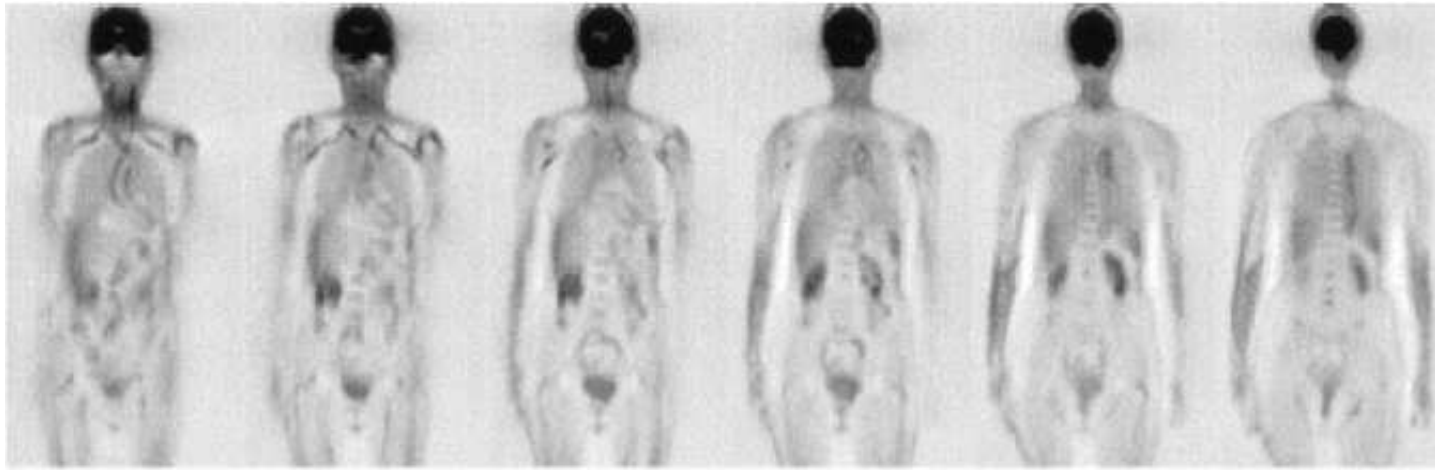

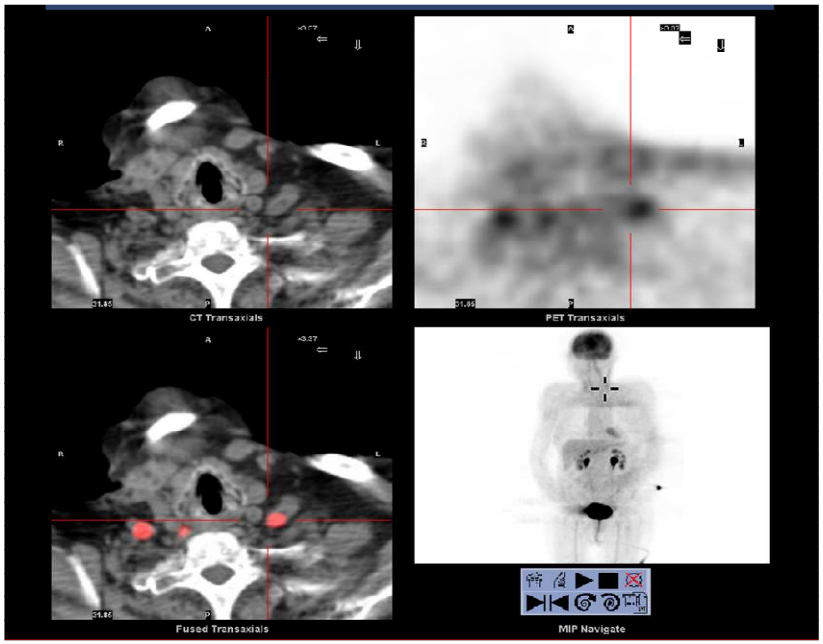
CT Transaxials
PET Transaxials
Fused Transaxials
MIP Navigate

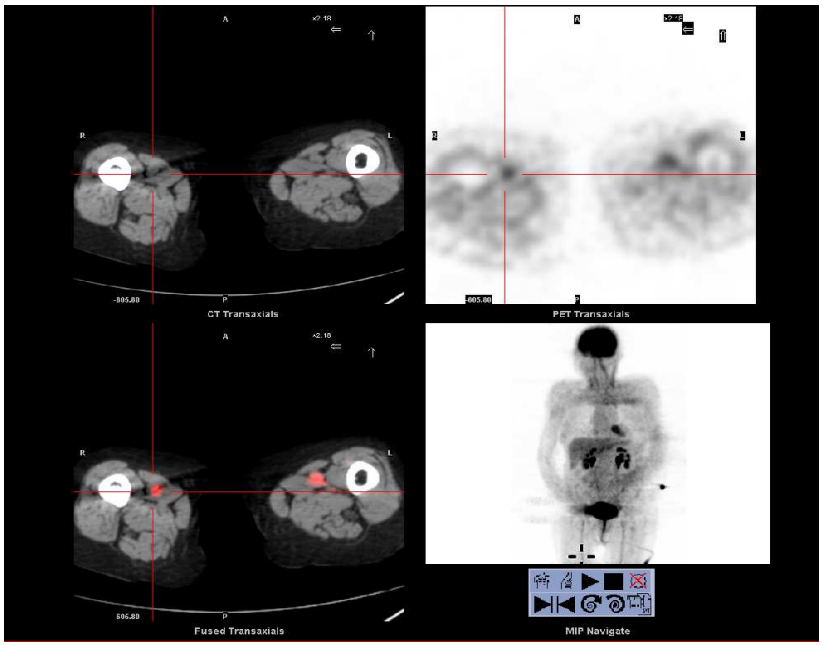
CT Transaxials
PET Transaxials
Fused Transaxials
MIP Navigate

Angiographie conventionnelle
La technique de référence

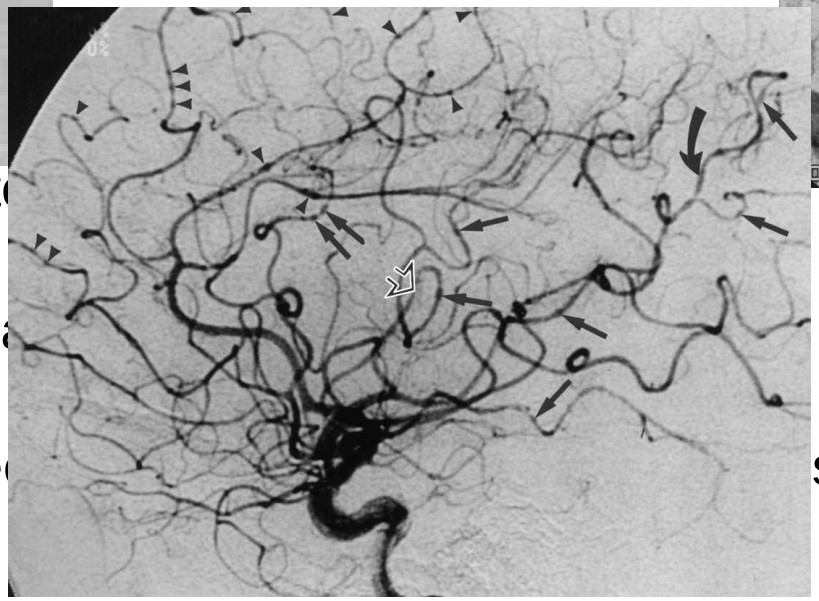

- ses et dilatations artérielles no
- thérosclérose, Dysplasie, Embol,
  es
- Faible sensibilit
  istologiquement)
- Faux négatifs d
- Doit être répété
  stique

Woolfenden et al; 1998

Comparaison aux données histologiques

Atteintes de plusieurs vaisseaux ++

Findings	All Patients[a] (N = 76), n (%)	Patients Diagnosed by Biopsy (n = 6), n (%)	Patients Diagnosed by Angiography (n = 70), n (%)
Bilateral vasculitis	71 (93)	5 (83)	66 (94)
Large-vessel changes consistent with vasculitis			
Total	54 (71)	4 (67)	50 (71)
Unilateral	7 (9)	0 (0)	7 (10)
Bilateral	47 (62)	4 (67)	43 (61)
Small-vessel changes consistent with vasculitis			
Total	70 (92)	6 (100)	64 (91)
Unilateral	8 (11)	0 (0)	8 (11)
Bilateral	62 (82)	6 (100)	56 (80)

Plus d'anomalies des petits vaisseaux si vascularite confirmée par l'histologie

Salvarani et al; 2007

Angéites à artériographie normale…

- Troubles cognitifs prédominants
- Pas d'anomalies biologiques systémiques
- Anomalies du LCR plus marquées (hyperprotéinorachie plus fréquente)
- Anomalies IRM plus importantes
  - Prises de contrastes méningées et parenchymateuses
- Plus de récidives mais évolution plus bénigne

Salvarani et al; 2008

Biopsie cérébrale et angéite primitive du SNC (APSNC)

- 46 patients; 53 biopsies

- **Si biopsies négatives: (n=17, 37%)**
  - Gliose non spécifique (53%),
  - Inflammation périvasculaire mononuclée modérée (18%),
  - Lésions cérébro-vasculaires ischémiques (18%).

- Positives chez 29 patients (63 %)

- **Positif si**
  - Dirigée vers lésion parenchymateuse
  - Biopsie incluant les leptoméninges

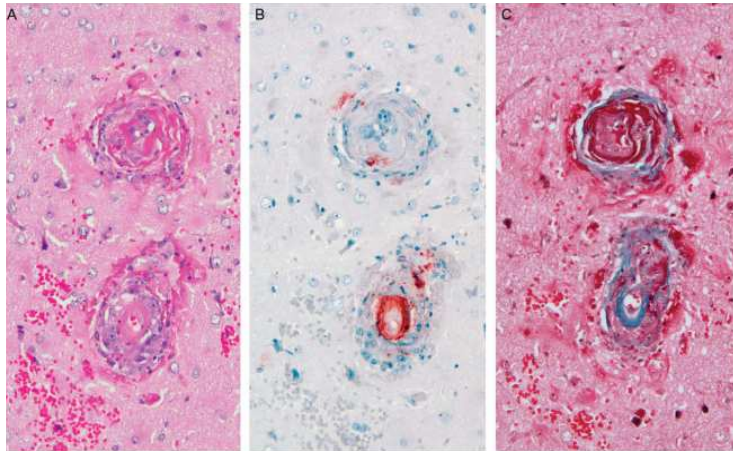

- **Les patterns prédominants**
  - Granulomateuse pure = 58%
  - Lymphocytique pure = 28%
  - Nécrose aigue = 14%
  - Granulomateuse avec dépôts de protéine β-amyloïde

Miller et al; 2009

Corrélations histo-cliniques

- **Données cliniques**
  - Dans formes à biopsie positive:
    - Troubles cognitifs ++
    - Hyperprotéinorachie > 0.7g/l
    - Moins d'infarctus sur IRM
    - Infarctus moins souvent bilatéraux

- **En fonction du type histologique**
  - Pas plus de troubles cognitifs si dépôts amyloïdes
  - Hémorragies dans les formes nécrosantes
  - Hypercellularité LCR:
    - Gr > Nc > Ly
  - Prise de contraste des lésions parenchymateuses:
    - Ly > Nc > Gr

Miller et al, 2009

Angéite cérébrale et peptide β-amyloïde

- **Moy 65 ans** (< AAC et > APSNC)
- **Particularités cliniques :**
  - Dominent : Troubles mentaux/comportement (59%) → hallucinations inaugurales
  - Démence rapidement évolutive
  - Céphalées (35%)
  - Crises épileptiques/déficits neurologiques focaux (24%)
  - Syndrome de vasoconstriction réversible
- **Anomalies imagerie / LCR : = APSNC**
- **Anticorps spécifiques** anti Aβ 1-42 et 1-40 dans le LCR
- Réponse aux immunosuppresseurs (Cyclophosphamide)

- **Histologie :**
  - Atteinte des vaisseaux de petit calibre
  - Aβ : abondance dans parois *vs* faible en parenchymateux
- **Deux formes**
  - Inflammation périvasculaire par cellules géantes multinuclées
  - Inflammation de l'adventice par des granulomes transmuraux

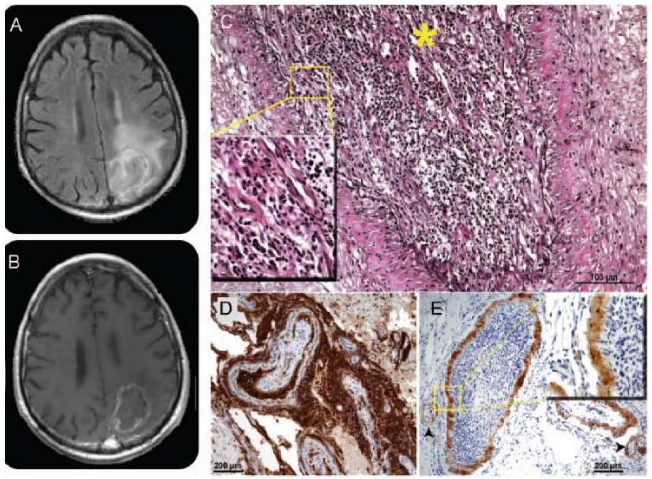

Scolding et al; 2005; Hermann, Neurology, 2011

Vascularites à Aβ

Study	Scolding *et al*[15]	Kinnecom *et al*[17]	Salvarani *et al*[16]	Others* [13 32–42]	Total (n (%))
No of patients	34	14	8	16	72
Sex (M/F)	17/17	9/5	6/2	7/9	39/33
Age (years)	67.3(43–82)†	63.2†	63 (42–84)	69‡ (46–83)	63† (42–84)
Clinical presentation					
CB change	29/34§	9/12	6/8	9/16	53/70 (76)
Headaches	12/34	6/12	4/8	7/16	29/70 (41)
Focal neurology	15/34§	1/12	7/8	9/16	32/70 (46)
Seizures	8/34	7/12	0/8	7/16	22/70 (31)
MRI					
White matter change	13/20	12/12	6/8	14/14	45/54 (83)
Mass lesion/oedema	8/20	NA	NA	9/14	17/34 (50)
Enhancement	7/10§	¶	5/8	5/9	17/27 (63)
SWI abnormality	4**	6/7††	NA	4/4	10/11‡‡ (91)
CSF					
CSF protein elevated range (g/l)	11/18	4/5††	7/8	8/11	30/42
	0.5–4.46	0.50–2.11	0.68–5.73	0.63–5.64	(71) (0.50–5.73)
CSF pleocytosis range cells/ml	8/18	1/5††	5/8	5/11	19/42
	9–693	25	20–68	9–151	(45) 20–693
Pathology					
Inflammation§§	20/20	14/14	8/8	16/16	58/58 (100)
Granulomatous change	Often	NA	8/8	Some	
Response to therapy					
Clinical response	12/20	10/12	6/8	10/12	38/52 (73)
Radiological response	4/5§	10/12	4/6	6/9	24/32 (75)

Critères diagnostiques

Probable CAA-I

All of the following:

1. Acute or subacute onset of symptoms.
2. 40 years of age or older.
3. At least one of the following clinical features: headache, mental status or behavioural change, focal neurological signs and seizures.
4. MRI shows patchy or confluent T2 or fluid attenuation inversion recovery hyperintensity which is:
   a. usually asymmetric
   b. with or without mass effect
   c. with or without leptomeningeal or parenchymal enhancement.
5. Evidence of pre-existing CAA on susceptibility weighted MRI sequences:
   a. multiple cortical and subcortical haemorrhages or microhaemorrhages and/or
   b. recent or past lobar haemorrhage
6. absence of neoplastic, infectious or other cause.

Definite CAA-I

All of the above plus histopathological confirmation with:

1. perivascular, transmural and/or intramural inflammation
2. amyloid deposition within vessels of affected area in the cortex and leptomeninges.

Chung et al., JNNP 2011

Formes associées aux hémopathies

- Amylose AL IgG λ
  - Leucoencéphalopathie diffuse
  - Atteinte sous-corticale ++
  - Synthèse intrathécale d'Ig?

- Amylose à IgM λ
  - Prolifération monoclonale intracérébrale isolée de plasmocytes et lymphocytes
  - Absence de myélome, hémopathie B, amylose systémique

Schröder et al., J Neuropathol, 2009; Mawet et al., Rev Neurol, 2010

Quels diagnostics différentiels ?

Syndrome de vasoconstriction réversible (<12 semaines)

	Total ($n = 67$)
Age	
Mean ± SD	42.5 ± 11.8
Range	19–70
Baseline characteristics	
History of migraine	13 (19)
Current smoking	28 (42)
History of hypertension	5 (7)
Precipitating factor	
None	25 (37)
Postpartum	5 (8)
Vasoactive substance	37 (55)
Headaches	67 (100)
Recurrent thunderclap	63 (94)
Single thunderclap	3 (4.5)
Recurrent severe peaking in > 1 min	1 (1.5)
Focal neurological deficits	14 (21)
Transient (minutes to 4 h)	11 (16)
Lasting > 24 h	5 (7)
Seizures	2 (3)
SBP ≥ 160 and/or DBP ≥ 90 mm Hg	22 (33)
Cervical artery dissection	4 (6)
Abnormal brain MRI	19 (28)
At least one cSAH or stroke	17 (25)
cSAH	15 (22)
At least one stroke	6 (9)
Symptomatic intracerebral haemorrhage	4 (6)
Symptomatic cerebral infarct	2 (3)
Silent infarct	1 (1)
RPLS	6 (9)

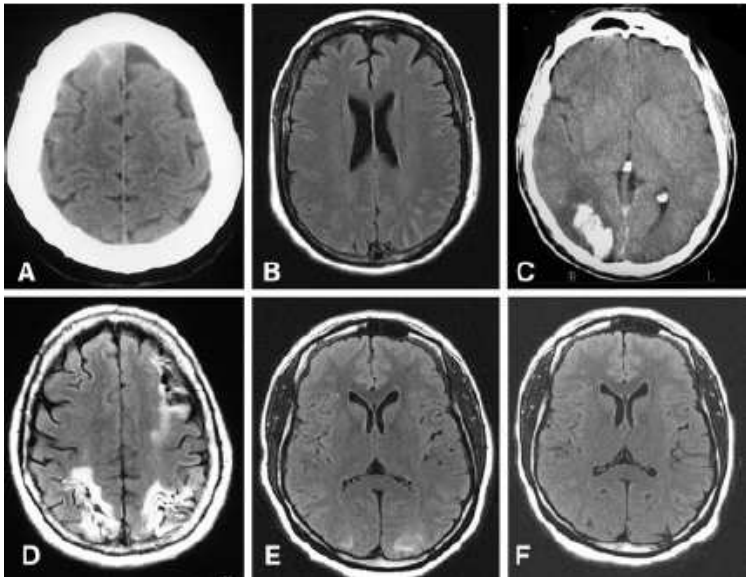

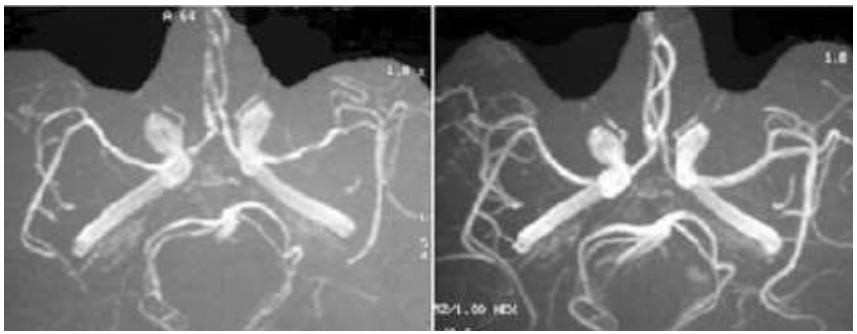

Multiples facteurs déclenchants

Ducros et al; 2007

Facteurs déclenchants

Postpartum
Postpartum alone[a], postpartum + exposure to drugs[a], eclampsia, preeclampsia
Exposure to drugs, alcohol, medications and blood products
Cannabis[a], cocaine[a], ecstasy, amphetamine derivates, lysergic acid diethylamine
Binge alcohol drinking[b]
Selective serotonin reuptake inhibitors[a]
Nasal decongestants[a], phenylpropanolamine[a], pseudoephedrine[a], ephedrine[a]
Ergotamine tartrate, methergine, bromocriptine[a], lisuride, sumatriptan, isometheptine
Tacrolimus (FK-506), cyclophosphamide, erythropoietin, intravenous immune globulins, red blood cell transfusion, interferon alpha[b]
Nicotine patches[a]
Catecholamine-secreting tumour
Pheochromocytoma, bronchial carcinoid tumour
Miscellaneous
Hypercalcemia, porphyria, head trauma, spinal subdural hematoma, postcarotid endarterectomy, neurosurgical procedures

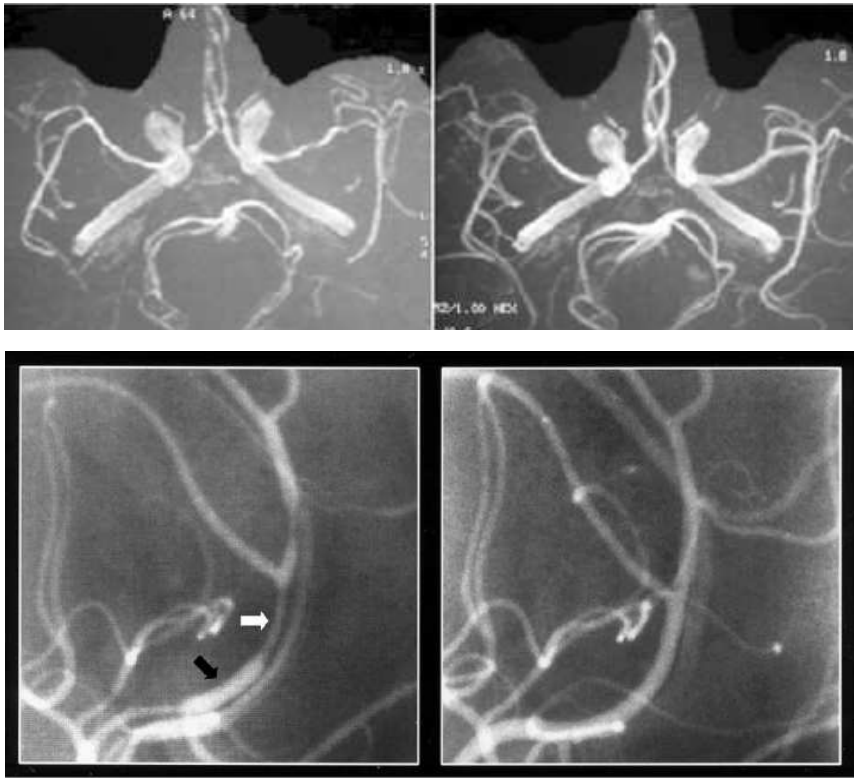

Ducros et al; 2007

SVR versus APSNC

	SVR	APSNC
Sexe	Femme	Homme
Céphalées	Ictale	Insidieuse, chronique
LCR	Normal	Anormal
Angiographie	Sténoses et dilatations des artères cérébrales réversibles en 6 à 12 semaines	Souvent normale Si anomalies souvent irréversibles
Biopsie cérébrale	Pas de vascularite	Angéite granulomateuse

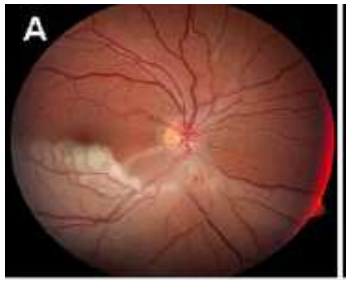

Syndrome de Susac

Vasculopathie rétino-cochléo-cérébrale

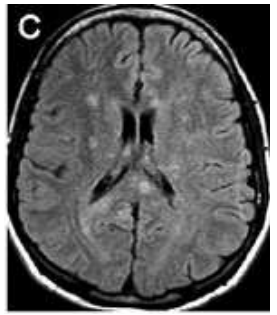

- Femme de 20 à 40 ans
- **Endothéliopathie autoimmune**
- **Manifestations neurologiques (75%)**
  - AVC ischémiques (syndromes lacunaires)
  - Encéphalopathie:
    - troubles cognitifs
    - Ataxie, dysarthrie et signes pyramidaux
- Infarctus rétiniens
- Surdité
- IRM: **lésions du corps calleux** ++
- LCR: Hyperprotéinorachie modérée
- Artériographie normale
- Biopsies: Infiltrat inflammatoire périvasculaire (y compris dans le muscle (proche dermatomyosite)

Prevalence of organ involvement at presentation of Susac's syndrome.

Organ involved at presentation	Prevalence
Retina	46%
Brain (corpus callosum)	88% (100%)
Cochlea	52%
All three organs	20%

- Evolution fluctuante sur une période de quelques mois à 5 ans
  - Monocyclique
  - Polycyclique
  - Récurrences tardives possibles
- Séquelles souvent sévères (encéphalopathie, altérations de l'acuité visuelle…)
- Traitement
  - Initial: Corticoides IV + Cyclophosphamide +/- IV-Ig
  - Mycophénolate mofetil si atteine ophtalmo ou ORL prédominante sans encéphalopathie pour 2 ans
  - Entretien: Azathioprine + corticoides + ASA

Pawate et al., 2009

Les affections génétiques…

- **Réduction de la lumière:**
  - Dissections multiples: maladies du tissu conjonctif
    - Lame élastique: Marfan (fibrilline 1)
    - Collagène : Elhers-Danlos type IV (Collagène III)
    - Cellule musculaire lisse: Syndrome de bicuspidie valvulaire aortique (Notch 1)
  - Epaississement pariétal
    - Lame élastique:
      - Pseudoxanthoma elasticum et PSE-like (ATP binding transporter protein; ABCC6)
      - SASV et Williams Beuren: Elastine
    - Collagène : Col IVA1
    - Mucopolysaccarides : San-Filippo
    - Cellule musculaire lisse: CADASIL (Notch 3)
- **Infarctus sous-corticaux**
  - CADASIL: (Notch 3)
  - CARASIL : Syndrome de Maeda (HTRA1)
  - Cerebro-retinal vasculopathy: HERNS (TREX-1)
  - Col4A1
  - Hereditary systemic angiopathy (?)
  - PADMAL (?)
  - Fabry: alpha galactosidase

Et les autres…

- **Sténoses artérielles:**
  - Athérosclérose…
- **Infarctus multiples:**
  - Cardiopathies emboligènes
    - Endocardites, myxomes
  - Syndrome des embols de cholestérol
  - Etats prothrombotiques
    - Congénitaux
    - Acquis (CIVD)

Quelles orientations devant une aggravation des symptômes

- Poussée de la maladie ?
- Complication des manifestations systémiques ?
- Complications du traitement ?
- Complications infectieuses ?

Drug	Neurological and psychiatric side effects
Leflunomide	Headache
	Peripheral neuropathy
Steroids	Psychosis
	Cognitive decline (LT)
	Raised ICP
	Headache
	Mood changes
	Anxiety
	Insomnia
	Myopathy (LT)
Azathioprine	Myalgia
Cyclophosphamide	Headache
Intravenous immunoglobulin	Stroke
	Aseptic meningitis
Sulfasalazine	Headache
Penicillamine	Myasthenia gravis
	Myopathy
	Myalgia
	Neuromyotonia
TNF-α antagonists	Seizures (rare)
	Myelitis / demyelinating disease induction / exacerbation
Cyclosporine	Encephalopathy
	Seizures
	Raised ICP
	Tremor
	Headache
	Myopathy (rare)
	Leg cramps
	Paresthesia
Methotrexate	Encephalopathy
	Stroke-like episodes
	Seizures
Gold salts	Peripheral neuropathy
	Myalgia and myokymia
	Seizures (rare)
	Hallucinations (rare)
	Headache
Hydroxychloroquine	Seizures
	Visual complaints
	Ototoxicity
	Ataxia
	Headache
	Neuropathy
	Myopathy

La iatrogénie

Les complications non neurologiques

Hépatopathie
Insuffisance rénale
Hypertension artérielle
Dyslipidémie
Hyperhomocystéinémie

Complications infectieuses

- **Conséquences de** l'altération de l'immunité et des thérapeutiques immunosuppressives

- **Dominées par:**
  - Tuberculose
  - Cryptococcose
  - Streptococcus pneumoniae, Neisseria meningitidis, Listeria monocytogenes, Staphylococcus aureus, BG-.
  - HSV-1, JC…

- **Influence du:**
  - Traitement:
    - Anti TNF et: BK, Listériose, Cryptococose
    - Rituximab et: JC, acanthamoeba
  - Terrain (TLR-1 et 2)

- **Absence de caractéristique** en imagerie et biologie

- **A évoquer systématiquement** devant toute aggravation neurologique

Traitements : Grandes lignes

- **Adapter le traitement à la cause de la manifestation neurologique**
  - EX: Crise comitiale sur encéphalopathie métabolique au cours du lupus vs conséquence d'une inflammation ou infarctus cérébral
    - Correction du trouble métabolique
    - Vs Antiépileptique + Anticoagulant + Renforcement du traitement immunosuppresseur
- **Différencier traitement symptomatiques et traitements immunologiques**
  - Privilégier les anticoagulants lors des SAPL
- **Les grandes stratégies thérapeutiques:**
  - Corticoïdes
  - Immunosuppresseurs
  - Dépléteurs d'anticorps (plasmaphérèses, IgIV)
  - Anticorps monoclonaux contre des cytokines pro-inflammatoires ou sous-populations lymphocytaires
- **Distinguer traitements d'induction (tant que les signes de vascularite active sont présents) et d'entretien (durée de 18 à 24 mois)**
  - Cyclophosphamide/ rituximab (fréquemment associé à une corticothérapie si vascularite cérébrale)
  - vs Azathioprine

Aspects cliniques pratiques des vascularites
Proposition d'un arbre décisionnel pour le praticien

O. MEYER

http://www.rhumatologie-bichat.com/vascularites.htm